5 лет таргетной терапии ALK-позитивного немелкоклеточного рака легкого – 5 факторов успеха

Обсуждению итогов пятилетнего опыта применения таргетной терапии ингибитором тирозинкиназы ALK Ксалкори (кризотиниб) при ALK-позитивном немелкоклеточном раке легкого (НМРЛ) был посвящен сателлитный симпозиум, организованный компанией Pfizer в рамках Международной междисциплинарной конференции «Рак легкого» (Москва, 25 февраля 2016 г.). Эксперты акцентировали внимание на пяти основных факторах успешной таргетной терапии больных ALK-позитивным НМРЛ препаратом Ксалкори.

Д.м.н. К.К. Лактионов

Фактор 1. Мультидисциплинарный подход как основа выбора оптимальной тактики лечения.
Фактор 2. Кризотиниб – стандарт терапии

Как отметил заведующий отделением клинических биотехнологий Российского онкологического научного центра (РОНЦ) им. Н.Н. Блохина, д.м.н. Константин Константинович ЛАКТИОНОВ, история создания и внедрения препарата Ксалкори (кризотиниба) в клиническую практику есть история успеха современной таргетной фармакотерапии. Противоопухолевая эффективность кризотиниба при ALK-позитивном НМРЛ убедительно доказана в ряде клинических исследований. Благодаря этому разработанный в 2005 г. препарат Ксалкори достаточно быстро (в 2011 г.) был одобрен FDA (Food and Drug Administration – Управление по санитарному надзору за качеством пищевых продуктов и медикаментов США). В 2012 г. его зарегистрировали и в России. В течение пяти лет применения Ксалкори показал лучшие результаты в терапии ALK-позитивного НМРЛ.

Центральной темой доклада К.К. Лактионова стало доказательство значимости мультидисциплинарного подхода к диагностике НМРЛ, установления статуса ALK и выбора тактики терапии заболевания.

Рак легкого – собирательное понятие, включающее множество опухолей различного происхождения и гистологического строения. На долю доброкачественных опухолей легких приходится 7–10% всех новообразований легких. Выбор диагностической, равно как и последующей лечебной, тактики при раке легкого определяется клинической распространенностью процесса и сосредоточен на объективизации стадирования и морфологической верификации диагноза. Сказанное подтверждает необходимость участия рентгенологов, специалистов ультразвуковой диагностики в мультидисциплинарной группе.

В настоящее время стандартом диагностики считаются рентгенологическое исследование и компьютерная томография (КТ) грудной клетки, ультразвуковое исследование (УЗИ) брюшной полости, магнитно-резонансная томография (МРТ) головного мозга, позитронно-эмиссионная компьютерная томография (ПЭТ/КТ) всего тела, скинирование костей. Получение биологического материала с помощью бронхоскопии, методами трансбронхиальной и трансторакальной биопсии позволяет установить морфологическую картину заболевания и является важной составляющей при выборе стратегии лечения больных. Не следует забывать и о возможностях цитологического исследования плеврального экссудата, цитологического исследования пунктата периферических лимфатических узлов или отдаленных метастазов и различных хирургических методов диагностики.

По мнению К.К. Лактионова, цитологический материал можно эффективно использовать для

молекулярно-генетического тестирования. В качестве доказательства он привел данные собственного цитологического исследования плевральной жидкости для последующей молекулярно-генетической диагностики опухоли.

Были проанализированы результаты исследований метастатических плевритов у 28 пациентов с НМРЛ. Во всех случаях материала было достаточно для полного спектра исследований – иммуноцитохимического метода, определения мутаций гена EGFR и анализа на транслокацию ALK. Согласно результатам молекулярно-генетической диагностики, у двух из 28 пациентов выявлена EGFR-мутация, у одного – ALK-транслокация.

В качестве хирургических методов диагностики используются диагностическая торакотомия, видеоторакоскопическая биопсия, трансторакальная пункция или аппаратная биопсия. Последняя, будучи наименее инвазивной, позволяет получить материал для гистологического, цитологического, биологического и других исследований и установить правильный морфологический диагноз. При оценке заболевания важны клинико-анатомические формы НМРЛ – центральный и периферический рак. Центральная локализация опухоли обеспечивает получение достаточного биологического материала с помощью бронхоскопии. При периферическом образовании, когда бронхиальный компонент отсутствует, основные усилия направлены на проведение трансторакальной пункции. При периферическом раке легкого в 80% случаев определяются варианты неплоскоклеточного рака легкого. При центральном раке легкого в 90% случаев выявляют варианты плоскоклеточного рака легкого.

К.К. Лактионов ознакомил участников симпозиума с результатами тонкоигольной биопсии, проведенной под контролем КТ/УЗИ у 78 пациентов с выявленным периферическим новообразованием легкого с неясным морфологическим заключением. Всем больным была выполнена трансторакальная пункция. Верификацию диагноза удалось получить у 73 (93,6%) пациентов. У двух из 73 больных зафиксирован туберкулез, у одного – меланома, у четырех – мелкоклеточный рак легкого. У 32 из 64 пациентов опухолевого материала было достаточно для проведения всего спектра молекулярно-генетического тестирования (метод полимеразной цепной реакции, флуоресцентная гибридизация *in situ* (FISH)). Согласно полученным данным, у четырех больных выявлена EGFR-мутация, у одного – транслокация гена ALK. По словам К.К. Лактионова, исследование в очередной раз демонстрирует необходимость бережного отношения к биологическому материалу, с помощью которого можно морфологически верифицировать НМРЛ до начала лечения. Однако в нашей стране лишь у 68,6% больных НМРЛ диагноз подтверждается морфологически[1]. Как правило, пациентам с диагностированным НМРЛ без молекулярного отбора назначают стандартную химиотерапию. Но подобная лечебная тактика приводит лишь к незначительному улучшению показателей общей выживаемости. Согласно результатам исследований, частота ответов у пациентов без молекулярного отбора на фоне стандартной терапии первой линии колеблется от 17 до 30% при общей медиане выживаемости от восьми месяцев до года[2–4].

Выявленные молекулярно-генетические нарушения служат мишенью для потенциальной таргетной терапии. В настоящее время сформулированы клинические характеристики, ассоциированные с транслокацией гена ALK. В ряде работ отмечается, что онкогенная перестройка EML4-ALK чаще регистрируется в аденокарциномах, у некурящих и молодых пациентов[5–7]. Доказано, что именно EML4-ALK является основным вариантом транслокации гена ALK при НМРЛ, который и становится мишенью для таргетной терапии кризотинибом (Ксалкори) у этой достаточно сложной когорты пациентов.

Согласно рекомендациям NCCN (National Comprehensive Cancer Network – Национальная всеобщая онкологическая сеть) 2016 г., неплоскоклеточный рак легкого

[1] *Каприн А.Д., Старинский В.В., Петрова Г.В.* Злокачественные новообразования в России в 2014 году (заболеваемость и смертность). М., 2016.

[2] *Lilenbaum R.C., Herndon J.E. 2nd, List M.A. et al.* Single-agent versus combination chemotherapy in advanced non-small-cell lung cancer: the cancer and leukemia group B (study 9730) // J. Clin. Oncol. 2005. Vol. 23. № 1. P. 190–196.

[3] *Schiller J.H., Harrington D., Belani C.P. et al.* Comparison of four chemotherapy regimens for advanced non-small-cell lung cancer // N. Engl. J. Med. 2002. Vol. 346. № 2. P. 92–98.

[4] *Sandler A., Gray R., Perry M.C. et al.* Paclitaxel-carboplatin alone or with bevacizumab for non-small-cell lung cancer // N. Engl. J. Med. 2006. Vol. 355. № 24. P. 2542–2550.

[5] *Rodig S.J., Mino-Kenudson M., Dacic S. et al.* Unique clinicopathologic features characterize ALK-rearranged lung adenocarcinoma in the western population // Clin. Cancer Res. 2009. Vol. 15. № 16. P. 5216–5223.

[6] *Shaw A.T., Yeap B.Y., Mino-Kenudson M. et al.* Clinical features and outcome of patients with non-small-cell lung cancer who harbor EML4-ALK // J. Clin. Oncol. 2009. Vol. 27. № 26. P. 4247–4253.

[7] *Varella-Garcia M., Berry L.D., Su P.F. et al.* ALK and MET genes in advanced lung adenocarcinomas: The Lung Cancer Mutation Consortium experience. ASCO, 2012. Abstr. 7589.

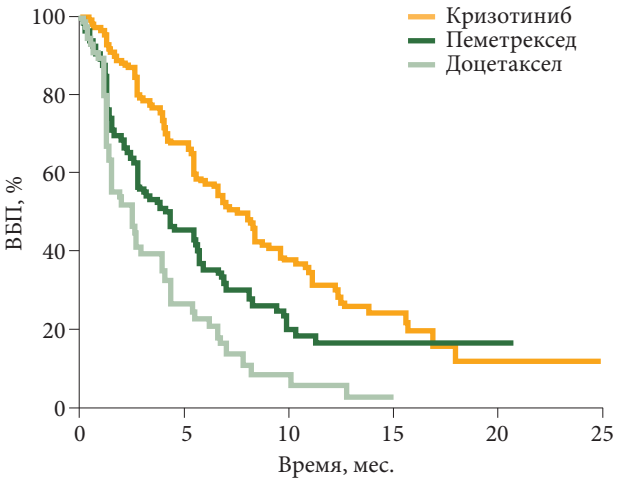

Рис. 1. Выживаемость без прогрессирования: кризотиниб vs пеметрексед vs доцетаксел (PROFILE 1007)

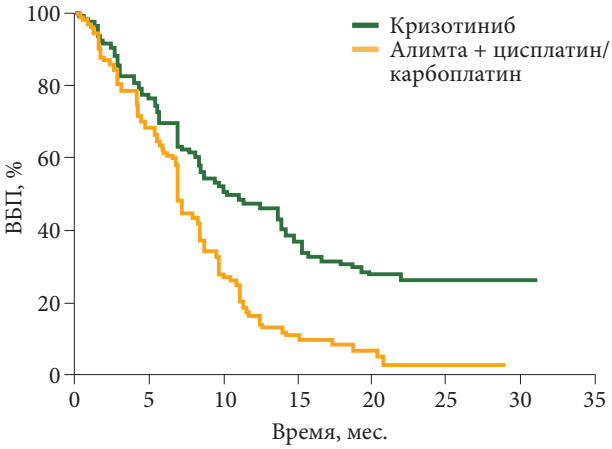

Рис. 2. Первая линия: кризотиниб vs Алимта + цисплатин/карбоплатин у больных НМРЛ (ALK+)

следует тестировать на мутации EGFR и транслокации гена ALK[8]. При плоскоклеточном раке легкого молекулярно-генетическое исследование проводится лишь у никогда не куривших пациентов при наличии маленького биопсийного образца и смешанной гистологии.

«При выборе тактики лечения мы придерживаемся отечественных рекомендаций RUSSCO[9], в которых однозначно сказано, что при выявлении ALK-позитивного немелкоклеточного рака легкого использование кризотиниба является правильной опцией в терапии таких больных», – уточнил К.К. Лактионов.

Согласно рекомендациям RUSSCO (Российское общество клинической онкологии), пациентам с ALK-позитивным НМРЛ в качестве первой линии терапии назначается кризотиниб или платиносодержащие комбинации. В случае развития прогрессирования заболевания на фоне применения платиносодержащих комбинаций необходимо прежде всего рассмотреть назначение кризотиниба[10].

Основанием для включения кризотиниба в рекомендации в качестве препарата первой линии терапии при ALK-позитивном НМРЛ стали результаты регистрационных клинических исследований I и II фазы (PROFILE 1001 и PROFILE 1005). Полученные данные продемонстрировали высокий показатель медианы выживаемости без прогрессирования (ВБП) и частоту объективных ответов у пациентов с ALK-позитивным НМРЛ на фоне применения кризотиниба[11, 12].

В рандомизированном клиническом исследовании III фазы PROFILE 1007 сравнивали эффективность кризотиниба с таковой при химиотерапии во второй линии лечения ALK-позитивного НМРЛ[13]. Пациенты были рандомизированы на группы кризотиниба (n=172), доцетаксела (n=72) и пеметрекседа (n=99). В группе кризотиниба медиана ВБП составила 7,7 месяца, в группе пеметрекседа – 4,2 месяца, доцетаксела – 2,6 месяца (рис. 1).

Медиана общей выживаемости в сравниваемых группах не различалась и составила 20,3 месяца для кризотиниба и 22,8 месяца для химиотерапии. Это, очевидно, связано с тем, что более 70% исследуемых из группы химиотерапии перешли на лечение кризотинибом (crossover).

В исследовании PROFILE 1014 сравнивали эффективность кризотиниба с таковой при стандартной химиотерапии в условиях первой линии лечения при распространенном ALK-позитивном НМРЛ. Результаты продемонстрировали преимущество кризотиниба (рис. 2)[14]. Медиана ВБП в группе кризотиниба была на четыре месяца больше (10,9 месяца), чем в группе химиотерапии (7,0 месяца).

Кризотиниб может с успехом применяться у больных ALK-позитивным НМРЛ с метастазами в головном мозге. Эффективность применения кризотиниба во второй линии терапии у пациентов с ALK-позитивным НМРЛ и метастазами в головном мозге подтверждена результатами исследований PROFILE 1005 и PROFILE 1007[15].

---

[8] NCCN guidelines. Ver. 4. 2016 // www.nccn.org.

[9] Практические рекомендации по лекарственному лечению больных немелкоклеточным раком легкого. RUSSCO. Практические рекомендации. 2015.

[10] Диагностика и лечение ALK-позитивного немелкоклеточного рака легкого. Практические рекомендации RUSSCO. М., 2013.

[11] *Camidge D.R., Bang Y.J., Kwak E.L. et al.* Activity and safety of crizotinib in patients with ALK-positive non-small-cell lung cancer: updated results from a phase 1 study // Lancet Oncol. 2012. Vol. 13. № 10. P. 1011–1019.

[12] *Kim D., Ahn M., Yang P. et al.* Updated results of a global phase II study with crizotinib in advanced ALK-positive non-small cell lung cancer (NSCLC). ESMO, 2012. Abstr. 1230PD.

[13] *Shaw A.T., Kim D.W., Nakagawa K. et al.* Crizotinib versus chemotherapy in advanced ALK-positive lung cancer // N. Engl. J. Med. 2013. Vol. 368. № 25. P. 2385–2394.

[14] *Mok T., Kim D.W., Wu Y.L. et al.* First-line crizotinib versus pemetrexed–cisplatin or pemetrexed–carboplatin in patients (pts) with advanced ALK-positive non-squamous non-small cell lung cancer (NSCLC): results of a phase III study (PROFILE 1014) // J. Clin. Oncol. 2014. Suppl. 5s. Vol. 32. Abstr. 8002.

[15] *Costa D.B., Shaw A.T., Ou S.H.I. et al.* Clinical experience with crisotinib in patients with advanced ALK-rearranged non-small-cell lung cancer and brain metastases // J. Clin. Oncol. 2015. Vol. 33. № 17. P. 1881–1890.

К сожалению, на фоне применения кризотиниба полностью вылечить больных не удается. Со временем у большинства из них отмечается прогрессирование заболевания, которое в ряде случаев (до 40–45%) реализуется за счет изолированного метастатического поражения головного мозга. Согласно рекомендациям NCCN, больным ALK-позитивным НМРЛ при прогрессировании процесса к терапии кризотинибом рекомендуется добавлять локальную лучевую терапию[8].

Подобная тактика успешно применяется специалистами РОНЦ в рутинной клинической практике. В подтверждение К.К. Лактионов привел два клинических наблюдения.

Пациент с ALK-позитивным НМРЛ получал лечение в первой линии кризотинибом с выраженным эффектом и контролем заболевания. Время до прогрессирования составило 15 месяцев, что вполне укладывается в рамки назначения препарата в первой линии. В октябре 2015 г. отмечалось прогрессирование – крупные метастазы в головном мозге. Проведение лучевой терапии на фоне продолжавшейся терапии кризотинибом дало выраженный клинический эффект: данные ПЭТ/КТ, проведенной в декабре 2015 г., продемонстрировали отсутствие новых метастазов в головном мозге. На данный момент время наблюдения за пациентом превышает 20 месяцев.

У второго пациента с ALK-позитивным НМРЛ, находившегося на терапии кризотинибом, время до прогрессирования составило 16 месяцев. Прогрессирование реализовалось в сентябре 2015 г. метастазами в головном мозге. Больному назначили лучевую терапию на фоне продолжавшейся терапии кризотинибом, что позволило предотвратить дальнейшее прогрессирование метастазов. Это подтвердили данные контрольной ПЭТ/КТ, выполненной в феврале 2016 г. На сегодняшний день время наблюдения за пациентом превышает 26 месяцев.

Докладчик также уточнил, что при прогрессировании следует продолжать терапию кризотинибом вплоть до начала другого терапевтического лечения.

Согласно результатам исследований, кризотиниб демонстрирует лучшие результаты в терапии больных ALK-позитивным НМРЛ: в группе кризотиниба медиана однолетней ВБП регистрировалась в 70% случаев, двухлетней – в 55% случаев. В группе контроля аналогичные показатели составили 44 и 12%[16].

«Данные исследований и накопленный клинический опыт подтверждают, что применение препарата Ксалкори у пациентов с ALK-позитивным НМРЛ позволяет сохранять им качество жизни», – подчеркнул К.К. Лактионов в заключение.

Фактор 3. Молекулярно-генетическая диагностика ALK

Заведующая лабораторией молекулярной биологии Московской городской онкологической больницы № 62 Департамента здравоохранения г. Москвы, к.м.н. Ирина Анатольевна ДЕМИДОВА поделилась результатами тестирования перестроек гена ALK при раке легкого, проводимого в рамках проекта «Совершенствование системы молекулярно-генетической диагностики онкологических заболеваний в Российской Федерации» (cancergenom.ru), организованного по инициативе RUSSCO.

Достаточно долгий период времени наличие транслокации гена ALK связывали не с новообразованиями эпителиальной природы, а с опухолями системы кроветворения. Обнаружение внутрихромосомной перестройки небольшой части хромосомы 2p, приводящей к образованию химерного онкогена EML4-ALK, стало одним из важнейших этапов в расшифровке генома этого заболевания и расширении возможностей персонализации лечения[17].

В норме ALK активно экспрессируется только во время эмбрионального развития. Поэтому во взрослом организме этот рецептор практически не функционирует. Активация ALK при его перестройках возникает в результате образования химерных генов. При НМРЛ наиболее часто выявляется химерный ген EML4/ALK. Он образуется в результате делеции в коротком плече 2-й хромосомы и поворота 5' части ближайшего соседа ALK – гена EML4 вокруг своей оси. Известно как минимум 13 типов химерного транскрипта EML4/ALK. Но во всех случаях

К.м.н. И.А. Демидова

[16] *Shaw A.T., Yeap B.Y., Solomon B.J. et al.* Effect of crizotinib on overall survival in patients with advanced non-small-cell lung cancer harbouring ALK gene rearrangement: a retrospective analysis // Lancet Oncol. 2011. Vol. 12. № 11. P. 1004–1012.

[17] *Soda M., Choi Y.L., Enomoto M. et al.* Identification of the transforming EML4-ALK fusion gene in non-small-cell lung cancer // Nature. 2007. Vol. 448. № 7153. P. 561–566.

в транслокации участвует тирозинкиназный домен ALK[18].

Общепризнанным методом выявления перестроек гена ALK является флуоресцентная гибридизация *in situ* (FISH). Проба представляет собой два флуоресцентных зонда, конъюгированных с красителями разного цвета и комплементарных расположенным рядом последовательностям гена ALK. При перестройке и перемещении одной из его последовательности сигналы расходятся. Такая методика позволяет распознать все виды перестроек гена ALK[19].

FDA рекомендует метод с использованием пробы LSI ALK Break Apart Rearrangement Probe. Кроме того, существуют пробы Dako, Metasystems, Abnova, Kreatech, ZytoVision для определения слитного сигнала EML4/ALK.

Иммуногистохимическое исследование (ИГХ) позволяет выявить высокую экспрессию химерного протеина в цитоплазме опухолевых клеток. С этой целью используются и коммерчески доступные антитела (5A4 Leica AlK Ventana)[20, 21].

В диагностике реаранжировок ALK применяется полимеразная цепная реакция с обратной транскриптазой. Однако метод ограничивается известными вариантами и требователен к качеству РНК-материала.

Высокотехнологичной, но весьма дорогостоящей методикой считается секвенирование следующего поколения[22].

По словам И.А. Демидовой, в проект «cancergenom.ru» тестирование транслокаций гена ALK было включено не так давно – с января 2014 г. За два года – с января 2014 г. по декабрь 2015 г. в рамках проекта были протестированы 4000 человек. Согласно полученным данным, в 260 (6,5%) случаях удалось выявить транслокацию гена ALK. В 443 (11,1%) случаях статус мутации не был определен, возможно, из-за низкого качества опухолевого материала.

На первом этапе (январь 2014 г. – сентябрь 2014 г.) с участием 2334 пациентов применялся только метод FISH. Мутация ALK выявлена в 7% случаев, в 78% случаев она отсутствовала. К сожалению, в 15% случаев проведение анализа оказалось невозможным: в 5% случаев – из-за недостаточного количества опухолевых клеток, в 10% – из-за низкого качества образцов.

Во время второго этапа (сентябрь 2014 г. – декабрь 2015 г.) использовались два метода – ИГХ и FISH. По данным И.А. Демидовой, информативность одновременного тестирования методами ИГХ и FISH составила 97%, поскольку в четырех случаях провести исследование не удалось из-за отсутствия опухолевого материала (118 из 122 случаев). Сходимость результатов составила 99%, воспроизводимость метода FISH – 81%, воспроизводимость метода ИГХ – 95%, что послужило основанием для признания метода ИГХ в качестве первого этапа исследования на тестирование транслокаций гена ALK.

На третьем этапе был проведен скрининг 1546 образцов методом ИГХ, а метод FISH использовался лишь для подтверждения позитивных и сложных случаев. Мутация ALK выявлена в 6% случаев, в 89% она отсутствовала, в 5% наличие мутаций не зарегистрировано. Только 5% из всех прошедших скрининг методом ИГХ образцов направлялись на исследование методом FISH.

По словам И.А. Демидовой, на базе Московской городской онкологической больницы № 62 накоплен солидный опыт выявления перестроек гена ALK в образцах опухоли методами ИГХ и FISH. Всего за 2015 г. методом ИГХ удалось протестировать 1038 образцов, из них в 85% случаев мутация ALK отсутствовала, в 7% случаев провести исследование не удалось, а 8% случаев были расценены как позитивные и сомнительные и требовали дальнейшего исследования методом FISH. Из 40 случаев, позитивных по результатам ИГХ, методом FISH не удалось выполнить исследование двух (7,5%) образцов. Из 38 выполненных исследований методом FISH в 31 (81,4%) случае наличие реаранжировок ALK в опухолевых образцах было подтверждено. В семи (18,6%) случаях наличие транслокации ALK не обнаружено.

Из 38 сомнительных случаев методом FISH не удалось выполнить исследование трех (7,9%) образцов. Из 35 выполненных исследований методом FISH в семи (20%) случаях подтверждено наличие реаранжировок ALK в опухолевых образцах, в 28 (80%) случаях наличие транслокации ALK не выявлено.

Таким образом, восемь случаев оказались дискордантными, поэтому результаты ИГХ и FISH относительно них были пересмотрены. Согласно данным повторного пересмотра, только два случая остались истинно дискордантными. В результате применения двух ме-

[18] *Shaw A.T., Engelman J.A.* ALK in lung cancer: past, present, and future // JCO. 2013. Vol. 31. № 8. P. 1105–1111.

[19] Food and Drug Administration (2011) Summary review (application number: 202570Orig1s000). Food and Drug Administration, Silver Spring.

[20] *Mino-Kenudson M., Chirieac L.R., Law K. et al.* A novel, highly sensitive antibody allows for the routine detection of ALK-rearranged lung adenocarcinomas by standard immunohistochemistry // Clin. Cancer Res. 2010. Vol. 16. № 5. P. 1561–1571.

[21] *Yi E.S., Boland J.M., Maleszewski J.J. et al.* Correlation of IHC and FISH for ALK gene rearrangement in non-small cell lung carcinoma: IHC score algorithm for FISH // J. Thorac. Oncol. 2011. Vol. 6. № 3. P. 459–465.

[22] *Soda M., Isobe K., Inoue A. et al.* A prospective PCR-based screening for the EML4-ALK oncogene in non-small cell lung cancer // Clin. Cancer Res. 2012. Vol. 18. № 20. P. 5682–5689.

тодов (ИГХ и FISH) и повторной оценки дискордантных случаев удалось увеличить число позитивных случаев с 40 до 44, получить результат для всех 959 исследованных случаев, уменьшить число дискордантных случаев с восьми до двух.

По мнению И.А. Демидовой, на сегодняшний день не существует единого стандарта диагностики транслокаций гена ALK, равно как и единого метода выявления ALK-позитивного НМРЛ, «который на 100% перекрывал бы все потребности тестирования». У каждого метода свои преимущества и недостатки.

FISH очень требователен к материалу, не всегда информативен, имеет существенные недостатки в современной оценке результатов исследования. ИГХ также не всегда информативен, требует очень высокой квалификации патолога. Методы, основанные только на исследованиях РНК, к сожалению, не апробированы в крупных исследованиях и крайне требовательны к материалу. Секвенирование следующего поколения тоже пока не апробировано в крупных проспективных исследованиях. К тому же стоимость исследования остается слишком высокой.

Наиболее оптимальным считается алгоритм тестирования, предложенный зарубежными коллегами[23]. Согласно данному алгоритму, образцы одновременно направляются на ИГХ-тестирование и на EGFR-исследование. Положительный или сомнительный результат подтверждают FISH-тестом. В случае подтверждения ALK-позитивного НМРЛ пациенту назначают лечение ингибитором тирозинкиназы.

«Надеюсь, что в ближайшее время эта схема будет эффективно использоваться и в нашей клинической практике», – отметила И.А. Демидова, завершая выступление.

Фактор 4. Оптимизация и управление терапией ALK-позитивного НМРЛ

Доказано, что наличие некоторых ключевых повреждений генома опухолевой клетки предполагает высокую эффективность таргетной терапии и является важным фактором при выборе химиотерапии. По словам руководителя радиологического центра Главного военного клинического госпиталя им. Н.Н. Бурденко, к.м.н. Алексея Владимировича СМОЛИНА, появление препарата Ксалкори (кризотиниба) на отечественном фармацевтическом рынке позволило значительно улучшить показатели выживаемости больных ALK-позитивным НМРЛ. Весьма интересен и тот факт, что, согласно данным литературы, медиана ВБП и частота объективных ответов на фоне стандартного режима химиотерапии пеметрекседом у пациентов с транслокацией гена ALK достоверно выше, чем у больных НМРЛ с мутацией гена KRAS.

Возможность повышения эффективности лечебных подходов к ведению больных ALK-позитивным НМРЛ с помощью кризотиниба и пеметрекседа А.В. Смолин продемонстрировал на клиническом примере.

Больной К., 47 лет, с низкодифференцированной аденокарциномой легкого и метастазом в лимфатическом узле. Четыре курса химиотерапии по схеме «карбоплатин + паклитаксел», полученные пациентом с 27 августа по 2 ноября 2012 г., обеспечили стабилизацию заболевания. С 29 ноября 2012 г. начата поддерживающая терапия пеметрекседом. Спустя 13 месяцев на фоне стабилизации процесса отмечалась тенденция к росту опухоли.

Как заметил А.В. Смолин, на тот момент специалистам уже были известны результаты клинических исследований I и II фазы (PROFILE 1001 и PROFILE 1005). Они продемонстрировали высокую медиану ВБП и частоту объективных ответов у пациентов с ALK-позитивным НМРЛ на фоне применения кризотиниба и послужили основанием для регистрации и одобрения препарата к использованию в клинической практике[11, 12]. Поскольку препарат еще не был зарегистрирован в России, было принято решение выполнить больному позитронно-эмиссионную томографию и провести лобэктомию.

К.м.н. А.В. Смолин

Контрольная КТ от 12 марта 2014 г. показала отрицательную динамику. Позднее отмечалось прогрессирование заболевания – к трем имевшимся ранее очаговым уплотнениям, размер которых увеличился с 3,3 до 8,5 см, добавились около 15 новых уплотнений диаметром от 2 до 6 мм. При проведении FISH-теста в образце ткани опухоли выявлена перестройка в гене ALK, предполагающая высокую чувствительность опухоли к терапии кризотинибом.

Учитывая резистентность опухоли к стандартной химиотерапии, с 10 июля 2014 г. пациент начал получать таргетную терапию пре-

[23] *Yatabe Y.* ALK FISH and IHC: you cannot have one without the other // J. Thorac. Oncol. 2015. Vol. 10. № 4. P. 548–550.

паратом Ксалкори (кризотиниб) 500 мг/сут. Наблюдался положительный клинический эффект – полный ответ на лечение, подтвержденный 30 сентября 2015 г. данными КТ. В настоящее время больной К. продолжает получать лечение.

Кризотиниб чрезвычайно эффективен в лечении ALK-позитивного рака легких в первой линии терапии. Результаты исследования PROFILE 1014 продемонстрировали преимущество кризотиниба перед химиотерапией в отношении увеличения ВБП и частоты объективного ответа у больных ALK-позитивным НМРЛ[24].

По словам А.М. Смолина, результаты приведенного исследования подтверждает его собственный практический опыт.

Больной Ц., 35 лет. Стаж курения – 15 лет (по 20 сигарет в сутки). Зимой 2014 г. впервые отметил болезненность в левой половине грудной клетки. Рентгенологически была выявлена инфильтрация верхней доли левого легкого, которая была расценена как внебольничная пневмония. От стационарного лечения пациент отказался, ему провели курс антибактериальной терапии с положительной динамикой.

В октябре 2014 г. вновь появились боли в левой половине грудной клетки. При КТ с контрастированием выявлены большой левосторонний гидроторакс, патологическое образование верхней доли левого легкого до 2 см и множественные мелкие очаги до 0,6 см в верхней доле левого легкого, лимфаденопатия средостения, тромбоз S1 сегментарной вены и деструкция 8-го и 9-го ребер слева с наличием небольшого мягкотканного компонента.

В госпитале 18 ноября 2014 г. пациенту выполнили пункцию левой плевральной полости – эвакуировано 2300 мл жидкости. При цитологическом исследовании плевральной жидкости обнаружены клетки аденокарциномы. 24 ноября 2014 г. в ходе видеоторакоскопии слева диагностировано обширное метастатическое поражение плевры. При гистологическом исследовании биоптата плевры выявлена морфологическая картина метастаза первичной аденокарциномы легкого. МРТ показала наличие солитарного метастаза 8 мм правой теменной доли головного мозга с зоной перифокального отека. Установлен диагноз: периферический рак (аденокарцинома) верхней доли левого легкого с метастазами в плевре слева, лимфатических узлах средостения, костях скелета, T2N2MIB, стадия IV.

Нараставший болевой синдром (8–9 баллов по шкале ВОЗ) потребовал назначения наркотических анальгетиков.

При FISH-анализе в образце ткани опухоли выявлена перестройка в гене ALK, предполагающая высокую чувствительность опухоли к терапии препаратом Ксалкори. С 21 января 2015 г. пациент начал получать таргетную терапию препаратом Ксалкори. Спустя месяц от начала приема Ксалкори отмечался полный регресс болевого синдрома. Данные КТ от 17 марта 2015 г. показали частичный регресс экстракраниального опухолевого поражения, уменьшение метастазов в головном мозге.

По результатам контрольной КТ от 12 мая 2015 г. наблюдалась положительная динамика, которая сохранялась до июля 2015 г., когда с помощью КТ было констатировано увеличение очага в головном мозге. При этом вне головного мозга ситуация оставалась стабильной. Было принято решение об облучении головного мозга и продолжении терапии препаратом Ксалкори.

До 28 октября 2015 г. сохранялся частичный регресс метастазов в головном мозге. Данные КТ продемонстрировали тенденцию к прогрессированию процесса в легких.

Таким образом, на фоне терапии препаратом Ксалкори время для интракраниального прогрессирования составило пять с половиной месяцев, для экстракраниального – девять месяцев. Больной начал получать пеметрексед в качестве второй линии терапии.

Несмотря на быстрый противоопухолевый эффект кризотиниба, у части пациентов может развиться резистентность к нему. Это наблюдается и при использовании других ингибиторов тирозинкиназы. «Уже сейчас выявлено несколько уникальных мутаций, которые приводят к резистентности кризотинибом. При различных мутациях у нас будет возможность перейти на алектиниб или серитиниб и сменить режим», – пояснил докладчик.

Фактор 5. Качество жизни пациентов с метастатическим раком легкого

В ряде исследований, в том числе в исследовании PROFILE 1014, оценивали влияние терапии на качество жизни пациентов с ALK-позитивным НМРЛ. Показано, что в отличие от группы химиотерапии в группе кризотиниба улучшение качества жизни и снижение симптоматики рака легкого были выражены более значительно, что способствовало более существенному увеличению длительности терапии кризотинибом[24]. Применение кризотиниба ассоциировалось с улучшением оцениваемых пациентами параметров физического функционирования, симптомов НМРЛ и качества жизни.

[24] *Solomon B.J., Mok T., Kim D.W. et al.* First-line crizotinib versus chemotherapy in ALK-positive lung cancer // N. Engl. J. Med. 2014. Vol. 371. № 23. P. 2167–2177.

ALK-мутации

КсALKори

ALK-таргет

Ксалкори® – единственный таргетный препарат для лечения ALK-позитивного распространенного немелкоклеточного рака легкого (НМРЛ), зарегистрированный в РФ[1]

Ксалкори® включен в Федеральные клинические рекомендации по диагностике и лечению больных раком легкого в качестве препарата 1-й линии терапии ALK-позитивного распространенного НМРЛ[2]

Краткое описание препарата Ксалкори

Регистрационный номер: ЛП 001917-291112. **Международное непатентованное название:** Кризотиниб. **Лекарственная форма:** Капсулы. **Состав:** 1 капсула содержит: активное вещество: кризотиниб – 200 мг, 250 мг. Вспомогательные вещества: кремния диоксид коллоидный, целлюлоза микрокристаллическая, кальция фосфат, карбоксиметилкрахмал натрия, магния стеарат. **Фармакотерапевтическая группа:** Противоопухолевое средство, ингибитор протеинтирозинкиназы. **Код АТХ:** L01XE16. **Показания к применению:** Распространенный немелкоклеточный рак легкого (НМРЛ), экспрессирующий киназу анапластической лимфомы (ALK). **Противопоказания:** Гиперчувствительность к кризотинибу или к любому вспомогательному веществу, входящему в состав препарата; нарушение функции печени – повышение активности АСТ или АЛТ более чем в 2,5 раза относительно ВГН (более чем в 5 раз относительно ВГН вследствие злокачественного новообразования) или повышение концентрации общего билирубина более чем в 1,5 раза относительно ВГН; нарушение функции почек тяжелой степени или у пациентов, находящихся на гемодиализе; одновременное применение с мощными индукторами или ингибиторами CYP3A4, а также с субстратами CYP3A, характеризующимися узким терапевтическим диапазоном; беременность и период грудного вскармливания; детский возраст до 18 лет (недостаточно данных по безопасности и эффективности). **С осторожностью:** Кризотиниб следует применять с осторожностью у пациентов с удлинением интервала QT в анамнезе, предрасположенных к данному состоянию или получающих лекарственные средства, которые удлиняют интервал QT; при нарушении функции печени, а также в комбинации с препаратами, преимущественно метаболизирующимися изоферментом CYP3A. **Способ применения и дозы:** Внутрь. Прием препарата не зависит от приема пищи. Перед применением препарата Ксалкори у пациентов с НМРЛ необходима оценка экспрессии опухолью ALK. Рекомендуемая доза кризотиниба составляет 250 мг 2 раза в сутки. Лечение препаратом проводят длительно, до тех пор, пока имеется положительный эффект от терапии. В зависимости от индивидуальной переносимости и безопасности может потребоваться временная отмена препарата и/или снижение дозы кризотиниба. При необходимости дозу следует уменьшить до 200 мг 2 раза в сутки. При необходимости дальнейшего снижения дозы ее уменьшают до 250 мг 1 раз в сутки. **Побочное действие:** Наиболее частыми нежелательными реакциями (зарегистрированы более чем у 20% пациентов) являлись тошнота, нарушения зрения, рвота, диарея, запор и отеки. Со стороны лабораторных показателей (зарегистрированы более чем у 10% пациентов) – повышение активности АЛТ, АСТ. **Передозировка:** Случаев передозировки кризотиниба зарегистрировано не было. При необходимости следует проводить стандартную поддерживающую терапию. Специфический антидот кризотиниба неизвестен. Полная информация представлена в инструкции по применению лекарственного препарата для медицинского применения Ксалкори.

WRUXLKAD14016 реклама

Литература:

1. Инструкция по медицинскому применению лекарственного препарата Ксалкори®.
2. Федеральные клинические рекомендации по диагностике и лечению больных раком легкого, Ассоциация онкологов России, 2014.

Pfizer

ООО «Пфайзер»
Россия, 123317, Москва, Пресненская наб., д.10,
БЦ «Башня на Набережной» (Блок С)
Тел.: +7 (495) 287 50 00. Факс: +7 (495) 287 53 00

КСALKОРИ®
КРИЗОТИНИБ

Таким образом, в настоящее время кризотиниб (Ксалкори) является стандартом терапии ALK-позитивного НМРЛ. Он значительно увеличивает время до прогрессирования болезни, существенно снижая выраженность симптоматики рака легкого и повышая качество жизни пациентов.

А.В. Смолин представил результаты еще одного клинического наблюдения.

Больная К., 35 лет. С ноября 2013 г. ее стали беспокоить боли в межлопаточной области при движении и редкий сухой кашель. 21 ноября 2013 г. рентгенологически установлены полиморфные очаговые тени по всем легочным полям и усиление легочного рисунка. После обследования в туберкулезном диспансере туберкулез был исключен. 13 февраля 2013 г. выполнена трансторакальная игловая биопсия 3-го сегмента правого легкого. По результатам ИГХ-исследования от 26 марта 2014 г. сделано заключение, что морфологическое строение и иммунофенотип соответствуют папиллярной аденокарциноме легкого.

Проведена пункция перикарда, эвакуировано 700 мл геморрагического выпота. Цитологическое исследование перикардиальной жидкости показало картину аденокарциномы. Были диагностированы центральный рак верхней доли правого легкого T4N0M1 с массивным метастазированием в обоих легких, правосторонний гидроторакс, гидроперикард.

С 18 марта по 8 апреля 2014 г. больная получила два курса химиотерапии по схеме «карбоплатин + паклитаксел» на фоне стандартной премедикации и антиэметиков. Несмотря на проводимое лечение, состояние больной ухудшилось: усилились симптомы опухолевой интоксикации, дыхательная недостаточность, возникло кровохарканье, рецидивировали плеврит и перикардит с угрозой тампонады. Это свидетельствовало о рефрактерности опухоли к платиносодержащей химиотерапии и прогрессировании процесса. Общий соматический статус EGOC снизился до 4.

При FISH-исследовании в образце ткани опухоли выявлена перестройка в гене ALK, предполагающая высокую чувствительность опухоли к терапии препаратом Ксалкори (кризотинибом). По жизненным показаниям пациентке 22 апреля 2014 г. была начата терапия препаратом Ксалкори в дозе 500 мг (две капсулы) в сутки. На фоне лечения исчезла отдышка, прекратилось кровохаркание, нормализовалась температура тела. Данные КТ, выполненной в мае 2014 г., показали частичный регресс опухоли, а через три месяца от начала таргетной терапии – практически полный регресс опухоли. Длительность ответа составила 14 месяцев.

В конце июня 2015 г. пациентке К. после жалоб на головные боли и снижение памяти была проведена МРТ, которая выявила множественное метастатическое поражение головного мозга. В соответствии с современными рекомендациями, пациентке на фоне продолжавшейся терапии кризотинибом выполнено тотальное облучение головного мозга. В настоящее время больная К. в качестве третьей линии терапии получает пеметрексед.

В заключение А.В. Смолин подчеркнул, что на современном этапе у врачей имеются колоссальные возможности для управления лечением больных распространенным ALK-положительным НМРЛ. Еще совсем недавно для лечения этой группы пациентов стандартом считалась химиотерапия, основанная на препаратах платины. Сегодня алгоритм ведения больных ALK-позитивным НМРЛ помимо химиотерапии платиносодержащими комбинациями предусматривает назначение высокоэффективного таргетного препарата Ксалкори, который в виде монотерапии или в комбинации с локальными методами лечения позволяет существенно улучшить качество жизни пациентов с транслокациями гена ALK.

Заключение

Ксалкори (кризотиниб) – первый таргетный препарат в лечении распространенного ALK-позитивного немелкоклеточного рака легких, зарегистрированный в России[25].

По сравнению со стандартной химиотерапией первой и второй линии лечение препаратом Ксалкори (кризотиниб) демонстрирует выраженную противоопухолевую эффективность у больных ALK-позитивным НМРЛ, значительно увеличивая медиану выживаемости без прогрессирования.

Ксалкори ассоциируется у пациентов с улучшением качества жизни и снижением симптоматики рака легкого.

По результатам исследований Ксалкори (кризотиниб) признан стандартом как первой, так и второй линии терапии ALK-позитивного НМРЛ и включен по этим показаниям в рекомендации NCCN и RUSSCO.

Пятилетний успешный опыт применения кризотиниба дает основание утверждать, что Ксалкори является стандартом терапии ALK-позитивного НМРЛ.

[25] Регистрационное удостоверение лекарственного препарата для медицинского применения ЛП-001917.