



Сложные формы аллергического ринита: междисциплинарный подход к решению проблемы

В рамках 15-го Международного междисциплинарного конгресса по аллергологии и иммунологии состоялся симпозиум, посвященный междисциплинарным вопросам диагностики и лечения сложных форм аллергического ринита. Российские аллергологи и оториноларингологи рассмотрели методы верификации и алгоритм терапии аллергического ринита и сочетанных форм аллергического и неаллергического ринита, а также тенденции в лечении полипозного риносинусита.

Аллергический и неаллергический ринит, сочетанные формы: когда и чем лечить

Ведущие эксперты в области аллергологии и оториноларингологии профессор кафедры клинической аллергологии и иммунологии Российской медицинской академии непрерывного профессионального образования (РМАНПО), д.м.н. Наталья Михайловна НЕНАШЕВА и профессор кафедры оториноларингологии РМАНПО, руководитель учебно-клинического отдела Научно-исследовательского клинического института отоларингологии им. Л.И. Свержевского, д.м.н. Евгений Владимирович НОСУЛЯ затронули актуальные вопросы терапии больных с сочетанной формой аллергического и неаллергического ринита.

По словам профессора Н.М. Ненашевой, хронический ринит относится к наиболее рас-

пространенным заболеваниям верхних дыхательных путей. Частота его встречаемости в общей популяции достигает 30%¹. Хронический ринит характеризуется наличием двух назальных симптомов в течение одного часа ежедневно на протяжении не менее 12 недель в году. Известно несколько видов хронического ринита: аллергический, инфекционный, неаллергический, смешанный. При смешанной (сочетанной) форме у пациентов с аллергическим ринитом отмечается фенотип неинфекционного неаллергического ринита. Согласно международной классификации ринитов, выделяют аллергический, инфекционный и «другие» риниты, в частности идиопатический, неаллергический с эозинофилией, медикаментозный, вегетативный, неопластический, атрофический^{2,3}.

Одной из наиболее распространенных форм хронического ринита является аллергический ринит. Однако в последние годы особый интерес исследователей вызывает локальный аллергический ринит – заболевание, характеризующееся локальной (в слизистой оболочке носа) гиперпродукцией иммуноглобулина (Ig) класса E против круглогодичных и сезонных аллергенов, отсутствием специфических IgE в сыворотке крови. Неинфекционные неаллергические риниты сложно верифицировать, поэтому в ряде случаев говорят о локальном аллергическом рините, который ранее расценивался как вазомоторный/идиопатический. При этом имеет место положительный результат назального провокационного аллерготеста и выявляется локальная продукция специфических IgE.

По данным эпидемиологических исследований, в 20–70% случаев у взрослых пациентов регистрируется неаллергический неинфекци-

¹ Bousquet J., Khaltaev N., Cruz A.A. et al. Allergic Rhinitis and its Impact on Asthma (ARIA) 2008 update (in collaboration with the World Health Organization, GA(2)LEN and AllerGen) // Allergy. 2008. Vol. 63. Suppl. 86. P. 8–160.

² Scadding G.K., Durham S.R., Mirakian R. et al. BSACI guidelines for the management of allergic and non-allergic rhinitis // Clin. Exp. Allergy. 2008. Vol. 38. № 1. P. 19–42.

³ Wise S.K., Lin S.Y., Toskala E. International consensus statement on allergy and rhinology: allergic rhinitis-executive summary // Int. Forum Allergy Rhinol. 2018. Vol. 8. № 2. P. 85–107.



15-й Международный междисциплинарный конгресс по аллергологии и иммунологии

онный ринит, в 44–87% случаев – аллергический и неаллергический ринит, то есть смешанная форма^{4,5}. Как показывает практика, сочетанные формы ринита трудно поддаются лечению. Существуют разные фенотипы ринитов, при которых учитываются не только этиологические признаки, но также продолжительность и тяжесть симптомов, наличие коморбидности (бронхиальная астма (БА), риноконъюнктивит).

Эндотипы ринита зависят от патофизиологических механизмов развития заболевания. Так, в основе аллергического ринита лежит реакция воспаления вследствие нарушения баланса Т-хелперов 1-го и 2-го типов (Th1/Th2) в сторону преобладания Th2-ответа на экспозицию аллергена. Кроме того, при некоторых формах неаллергического ринита встречается нейрогенный эндотип воспаления. Нейрогенное воспаление ассоциируется с развитием разнообразных проявлений ринита. Речь идет о рините, связанном с определенными продуктами питания и изменением вкуса, рините пожилых людей, идиопатическом рините с назальной гиперреактивностью. В свою очередь дисфункция эпителия может присутствовать при всех формах ринита⁶.

По данным обращаемости судить о реальной распространенности аллергического ринита сложно, поскольку учитываются только случаи с манифестацией клинических симптомов заболевания, послужившие причиной визита пациента к врачу. Только в 12% случаев аллергический ринит



Профессор, д.м.н. Н.М. Ненашева

диагностируется в течение первого года после возникновения, в 50% – в течение первых пяти лет⁷. В 45% случаев ринит остается недиагностированным. Как правило, пациенты обращаются к специалистам, когда ринит переходит в стадию среднетяжелого или тяжелого либо развивается БА. Сказанное свидетельствует о поздней диагностике аллергического ринита. В то же время, по данным европейских экспертов, респираторные проявления аллергии – первая причина обращения к аллергологу⁷.

Последние годы среди пациентов с аллергическими заболеваниями наблюдается тенденция к распространению мультиморбидности, что требует интегративного подхода к терапии. Аллергическому риниту часто сопутствуют БА, atopический дерматит, конъюнктивит, синусит, полипоз, инфекции верхних дыхательных путей, средний отит. У пациентов с аллергическим ринитом значитель-



Профессор, д.м.н. Е.В. Носуля

но снижается качество жизни, способность к обучению и профессиональной деятельности, нарушается сон. У детей формируется неправильный прикус. Данные опроса о влиянии хронического заболевания на качество жизни продемонстрировали, что аллергический ринит, как и БА, существенно влияет на качество жизни человека⁸.

Как же дифференцировать аллергический и неаллергический ринит? Аллергический ринит – IgE-обусловленное воспаление слизистой оболочки полости носа в ответ на воздействие аллергенов окружающей среды, проявляющееся ринореей, чиханием, зудом в носу, нарушением носового дыхания и обоняния. Воспаление слизистой оболочки носа при неаллергическом рините не связано с системным (или локальным) IgE-обусловленным механизмом, хотя проявляется аналогичными симптомами. Дифференцировать аллергичес-

⁴ Molgaard E., Thomsen S.F., Lund T. et al. Differences between allergic and nonallergic rhinitis in a large sample of adolescents and adults // *Allergy*. 2007. Vol. 62. № 9. P. 1033–1037.

⁵ Settiple R.A., Charnock D.R. Epidemiology of rhinitis: allergic and nonallergic // *Clin. Allergy Immunol.* 2007. Vol. 19. P. 23–34.

⁶ Muraro A., Lemanske R.F., Hellings P.W. et al. Precision medicine in patients with allergic diseases: Airway diseases and atopic dermatitis- PRACTALL document of the European Academy of Allergy and Clinical Immunology and the American Academy of Allergy, Asthma & Immunology // *J. Allergy Clin. Immunol.* 2016. Vol. 137. № 5. P. 1347–1358.

⁷ Pawankar R., Canonica G.W., Holgate S.T., Lockey R.F. WAO White Book on Allergy 2011–2012: Executive Summary. World Allergy Organization, 2011.

⁸ Linneberg A., Dam Petersen K., Hahn-Pedersen J. et al. Burden of allergic respiratory disease: a systematic review // *Clin. Mol. Allergy*. 2016. Vol. 14. P. 12.

аллергология и иммунология



кий ринит от неаллергического можно с помощью специфического обследования. Диагноз аллергического ринита подтверждают данные аллергологического анамнеза, положительные результаты кожного тестирования и провокационных тестов, а также высокий уровень IgE. Провокационные тесты с аллергенами позволяют выявлять, в частности, локальную форму аллергического ринита. В отличие от инфекционного неаллергического ринита аллергический характеризуется наличием двусторонней симптоматики, водянистой ринореей, зудом в носу, заложенности. При инфекционном рините имеют место односторонняя симптоматика, слизистогнойное отделяемое, боль, кровотечения, anosmia¹.

Современная концепция лечения аллергического и неаллергического ринита предполагает прежде всего достижение контроля над симптомами заболевания и, как следствие, повышение качества жизни. В клинической практике Европы и Северной Америки для мониторинга контроля симптомов аллергического ринита успешно используется визуальная аналоговая шкала (ВАШ). Она полностью валидизирована с оценкой ринита по критериям ARIA (Allergic Rhinitis and Its Impact on Asthma – Аллергический ринит и его влияние на астму) и позволяет получить ответ на вопрос, насколько беспокоят симптомы аллергического ринита (от «совсем не беспокоят» до «выраженно беспокоят»).

Как известно, для достижения контроля симптомов аллергического ринита используют ступенчатую терапию (четыре ступени)

в зависимости от выраженности симптомов. На первой ступени пациентам с симптомами легкого ринита назначают пероральные и интраназальные антигистаминные препараты (АГП), интраназальные кромоны, антагонисты лейкотриеновых рецепторов. Если контроля заболевания достичь не удается, переходят на вторую ступень с добавлением к предыдущей терапии интраназальных глюкокортикостероидов (ИнГКС). Третья ступень предполагает использование комбинации ИнГКС и одного или более антилейкотриенового препарата или АГП. Терапия на четвертой ступени назначается при участии специалистов. Рассматривается вопрос о применении биологической терапии. Правда, пока ни один биологический препарат для лечения пациентов с аллергическим ринитом не одобрен. Моноклональные антитела назначают в случае тяжелого аллергического ринита на фоне БА.

К так называемым скоромощным симптоматическим лекарственным средствам относят интраназальные или пероральные деконгестанты и антихолинэргические препараты. Длительность применения деконгестантов не должна превышать 3–5 дней. Как правило, они назначаются вместе с ИнГКС, поскольку при изолированном использовании быстро формируется медикаментозный ринит.

Считается, что ИнГКС отличаются от кромонов, деконгестантов и даже интраназальных пероральных АГП более высокими показателями эффективности. ИнГКС воздействуют на ведущие симптомы аллергического ринита – заложенность носа, зуд, чихание, ринорею^{9, 10}.

Целью международного исследования с участием врачей и пациентов из Мексики, Египта, Колумбии, Ирана, Венесуэлы, Израиля, Аргентины, Объединенных Арабских Эмиратов стала оценка терапии аллергического ринита в реальной клинической практике¹⁰. В исследовании 91,4% пациентов получали по крайней мере один вид терапии, в основном пероральные АГП (79,7%) и ИнГКС (66,3%). Методами лечения с наиболее благоприятным профилем безопасности и высокими показателями эффективности пациенты и врачи признали пероральные АГП, ИнГКС и деконгестанты. Более удобными они назвали пероральный и назальный способы введения¹⁰.

Поскольку в основе аллергического ринита лежит эозинофильное воспаление, ИнГКС характеризуются наиболее высокими показателями эффективности для контроля симптомов заболевания¹⁰. Так, мометазона фуруат эффективен у пациентов с воспалительными заболеваниями полости носа и околоносовых пазух. Он способствует лучшему контролю симптомов заболеваний по сравнению с другими ИнГКС. Кроме того, мометазона фуруат считается надежным препаратом в случае пролонгированной терапии, что обусловлено низким риском развития побочных эффектов¹¹.

Препарат Дезринит (мометазона фуруат) оказывает противовоспалительное действие за счет торможения высвобождения медиаторов воспаления, действует на слизистой оболочке полости носа и околоносовых пазух. Препарат выпускается в форме дозированного назального спрея

⁹ Yáñez A., Rodrigo G.J. Intranasal corticosteroids versus topical H1 receptor antagonists for the treatment of allergic rhinitis: a systematic review with meta-analysis // Ann. Allergy Asthma Immunol. 2002. Vol. 89. № 5. P. 479–484.

¹⁰ Baena-Cagnani C.E., Canonica G.W., Zaky Helal M. et al. The international survey on the management of allergic rhinitis by physicians and patients (ISMAR) // World Allergy Organ. J. 2015. Vol. 8. № 1. P. 10.

¹¹ Passali D., Spinosi M.C., Crisanti A., Bellussi L.M. Mometasone furoate nasal spray: a systematic review // Multidiscip. Respir. Med. 2016. Vol. 11. № 18.



15-й Международный междисциплинарный конгресс по аллергологии и иммунологии

и эффективен в отношении как назальных симптомов аллергического ринита (ринорея, заложенность, зуд, чихание), так и глазных (покраснение, зуд, жжение, слезотечение)¹².

Профессор Н.М. Ненашева подчеркнула, что препарат Дезринит имеет дополнительные калибровочные дозы (140 доз) (для сравнения: у других интраназальных препаратов, содержащих мометазона фуоат, 120 доз). Дополнительные дозы предназначены для калибровки флакона, то есть заполнения дозирующего устройства перед первым использованием. После калибровки во флаконе остается 130 лечебных доз – полноценный календарный месяц лечения.

Междисциплинарную дискуссию, посвященную методам лечения аллергического и неаллергического ринита и их сочетанных форм, продолжил профессор Е.В. Носуля. Он отметил, что верхние дыхательные пути первыми контактируют с внешней средой, поэтому слизистую оболочку полости носа называют шоковым органом с точки зрения реализации аллергической реакции.

Действительно, аллергический ринит относится к распространенным заболеваниям и поздно диагностируется – у половины пациентов спустя 9–10 лет от дебюта заболевания. Именно этим обусловлено большое число коморбидных состояний. На перспективу и эффективность лечения аллергического ринита влияют также невоспалительные изменения слизистой оболочки полости носа и околоносовых пазух, анатомические нарушения полости носа, патологические изменения смежных анатомических зон, системные заболевания.

Аллергический ринит – одна из наиболее частых причин возникновения и хронизации воспалительного процесса околоносовых пазух, а также фактор риска развития орбитальных осложнений у детей с острым синуситом. Это тяжелая патология, требующая междисциплинарного подхода, применения современных методов терапии и длительной реабилитации¹³.

Кроме того, деформация внутриносовых структур, стойкая обструкция носовой полости создают препятствия для равномерного распределения топических интраназальных препаратов в полости носа, снижают эффективность лечения. При деформации перегородки назальных отделов интраназальные препараты в терапевтической концентрации попадают в метаболически активные зоны полости носа. В результате аэрозоль воздействует постоянно на один и тот же участок слизистой оболочки полости носа. При длительном применении таких препаратов возникает риск локальной дистрофии и перфорации носовой перегородки. Это негативно сказывается на качестве жизни пациентов и отягощает течение любых воспалительных заболеваний полости носа. Очевидно, что при выявлении деформации структур полости носа лечение больных аллергическим ринитом требует участия врача-оториноларинголога. Они должны решать вопрос о хирургической коррекции внутриносовых структур.

Длительное отсутствие контроля аллергического ринита при адекватной терапии может быть обусловлено коморбидными состояниями. Задача оториноларинголога – установить воз-

можные воспалительные и невоспалительные причины назальной обструкции, ассоциированные с аллергическим ринитом.

Среди потенциальных причин вазомоторных изменений в полости носа выделяют медикаментозный ринит, обусловленный постоянным применением сосудосуживающих капель и гипотензивных препаратов. На фоне гормональных сдвигов (пубертатный период, беременность, заболевания щитовидной железы) может развиваться гормональный ринит. У пациентов с аллергическим ринитом нередко формируются полипы, имеющие вид белесых или серых блестящих студенистых образований. Они локализируются на средних носовых раковинах, вокруг отверстий верхнечелюстных пазух и клеток решетчатого лабиринта. Что касается триггерных механизмов, отек слизистой оболочки полости носа и увеличение секреции слизи могут быть спровоцированы перепадами атмосферного давления, температуры и влажности воздуха, воздействием запахов, дыма, лекарственных средств, эмоциональных стимулов. Возможна ассоциация вазомоторного и аллергического ринита.

Таким образом, возникновение назальной обструкции часто связано с изменениями аллергического и неаллергического генеза в полости носа и/или смежных анатомических зонах. Диагностика назальной обструкции при рините должна носить комплексный характер и учитывать результаты тщательной эндоскопии носа. Восстановление носового дыхания – одно из условий сбалансированности и ритмичности физиологических процессов в носовой полости и респираторной системе в целом.

¹² Ильина Н.И., Федоскова Т.Г., Астафьева Н.Г. и др. Терапевтическая сопоставимость препаратов Дезринит и Назонекс® в решении вопросов контроля симптомов аллергического ринита. Результаты многоцентрового открытого, рандомизированного, сравнительного исследования в параллельных группах // Российский аллергологический журнал. 2016. № 3. С. 65–74.

¹³ Holzmann D., Willi U., Nadal D. Allergic rhinitis as a risk factor for orbital complication of acute rhinosinusitis in children // Am. J. Rhinol. 2001. Vol. 15. № 6. P. 387–390.



15-й Международный междисциплинарный конгресс по аллергологии и иммунологии

Современные ИнГКС, в частности мометазона фураат (Дезринит), являются препаратами выбора у пациентов с аллергическим и неаллергическим ринитом. В заключение профессор Е.В. Носуля подчеркнул важность своевременной хирургической коррекции нарушений в полости носа, ре-

конструкции физиологических взаимоотношений внутриносовых анатомических структур. Хирургическая коррекция устраняет препятствия для физиологических распределений в полости носа вдыхаемых и выдыхаемых потоков воздуха, создает условия для реализации защитных функций слизистой

оболочки носа, прежде всего деятельности мукоцилиарного транспорта, а также обеспечивает адекватное распределение в полости носа интраназальных топических препаратов, способствует повышению эффективности лечения при патологических изменениях слизистой оболочки полости носа.



Профессор, д.м.н.
О.М. Курбачева

Заведующая отделением бронхиальной астмы Института иммунологии ФМБА России, д.м.н., профессор Оксана Михайловна КУРБАЧЕВА акцентировала внимание участников симпозиума на проблеме полипозного риносинусита (ПРС). Полипозный риносинусит – хроническое заболевание слизистой оболочки полости носа и околоносовых пазух. В основе патогенеза заболевания лежит воспалительная реакция, характеризующаяся образованием и рецидивирующим ростом полипов с доминированием различных клеток воспаления (эозинофилов, нейтрофилов)¹⁴. Распространенность ПРС среди различных групп населения – от 1 до 5%. Согласно результатам российских эпидемиологических исследований, показатель обращаемости больных ПРС составляет 4,9 на 10 тыс. населения.

Полипозный риносинусит: преображая мир тусклых красок

При этом ежегодно регистрируется около 70 тыс. новых случаев заболевания. Таким образом, в России может насчитываться до 1 млн 400 тыс. пациентов с ПРС. Обычно больных беспокоят ринорея, обструкция носового дыхания и anosmia¹⁵. Средний возраст пациентов с дебютом ПРС – 42 года. ПРС у мужчин регистрируется примерно в 2,3 раза чаще, чем у женщин. Некоторые больные ПРС долго не обращаются за медицинской помощью. Нередко вместо ПРС диагностируют иной патологический процесс. Из сказанного следует, что показатели истинной заболеваемости ПРС существенно превышают данные официальной статистики.

На сегодняшний день роль IgE-зависимой аллергической реакции в патогенезе ПРС достоверно не доказана. Позитивные кожные тесты наблюдаются у 50–84% пациентов с ПРС, при этом 60% пациентов полисенсibilизированы. У 0,5–4,5% пациентов с аллергическим ринитом при осмотре визуализируются полипы полости носа. Вместе с тем в период цветения растений у таких пациентов не отмечается достоверно значимого повышения частоты рецидивов, что ставит под сомнение причинно-следственную связь аллергии и ПРС.

У пациентов с БА частота ПРС значительно выше, чем в попу-

ляции, – 7–15%. В свою очередь у пациентов с ПРС астма диагностируется в 29–70% случаев. Компьютерная томография позволяет установить изменения в околоносовых пазухах у 100% больных стероидозависимой БА. При сочетании ПРС и БА взаимное утяжеление заболеваний и увеличение выраженности симптомов снижают качество жизни пациентов и затрудняют проведение лечебных мероприятий.

В 36–96% случаев у пациентов с ПРС отмечается непереносимость нестероидных противовоспалительных препаратов (НПВП). Это объясняется тем, что ингибирование фермента циклооксигеназы приводит к активизации альтернативного пути метаболизма арахидоновой кислоты, катализируемого 5-липоксигеназой. Образующиеся при этом лейкотриены являются мощными медиаторами воспаления и прямыми хемоаттрактантами для привлечения эозинофилов и нейтрофилов в слизистую оболочку дыхательных путей.

Полипозный процесс развивается не сразу. Нарушение целостности эпителиального барьера и персистенция хронического воспалительного процесса приводят к последовательным изменениям внеклеточного матрикса и формированию полипа.

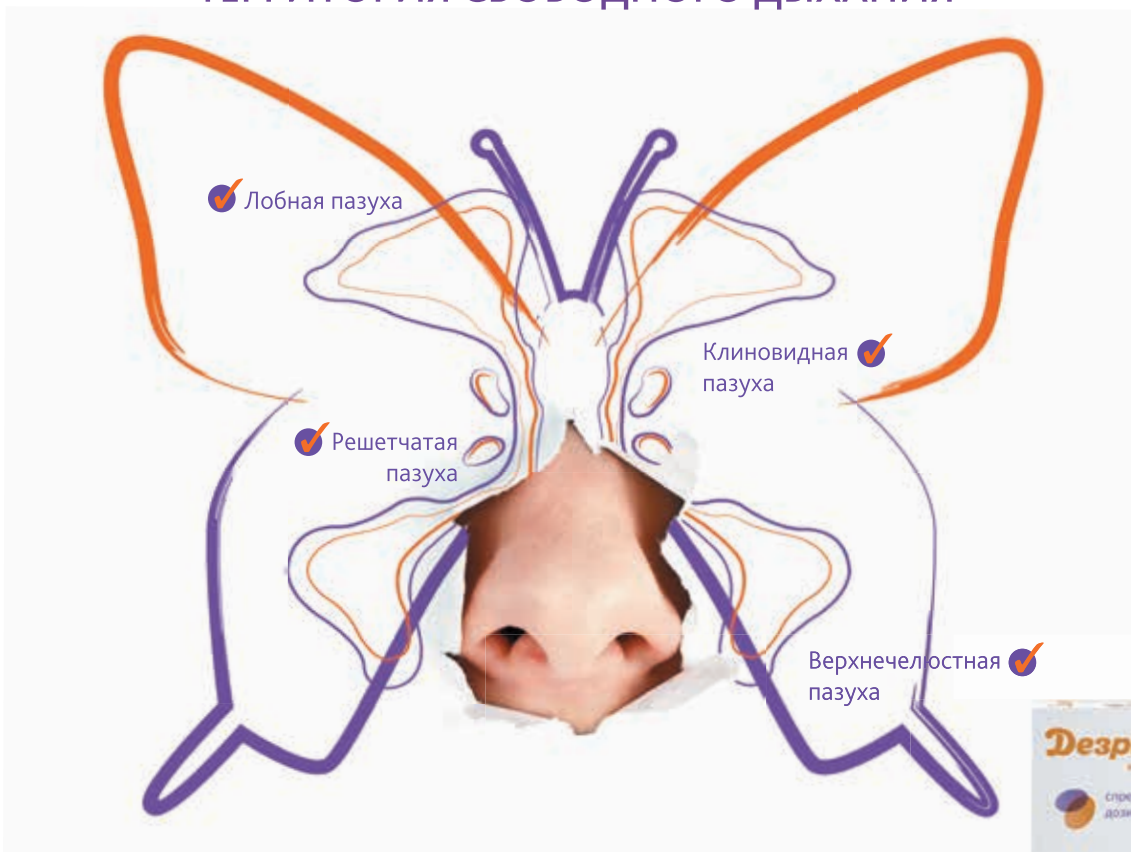
¹⁴ Thomas M., Yawn B.P., Price D. et al. EPOS Primary Care Guidelines: European Position Paper on the Primary Care Diagnosis and Management of Rhinosinusitis and Nasal Polyps 2007 – a summary // Prim. Care Respir. J. 2008. Vol. 17. № 2. P. 79–89.

¹⁵ Egan M., Bunyavanich S. Allergic rhinitis: the 'Ghost Diagnosis' in patients with asthma // Asthma Res. Pract. 2015. Vol. 1. ID 8.

Дезринит

МОМЕТАЗОН

ТЕРРИТОРИЯ СВОБОДНОГО ДЫХАНИЯ



- Действует на слизистой оболочке всех пазух носа¹⁻⁵
- Патогенетическое лечение риносинуситов¹⁻⁶
- Калибровочные дозы⁶

Дезринит. Сокращенная информация по применению лекарственного препарата.

Регистрационный номер: ЛП-002819. Торговое наименование препарата: Дезринит. Международное непатентованное или группировочное наименование: мометазон. Лекарственная форма: спрей назальный дозированный, 50 мкг/доза. Состав: 1 доза содержит действующее вещество мометазона фуорат моногидрат 0,052 мг (в пересчете на мометазон-на фуорат 0,050 мг). Фармакотерапевтическая группа: глюкокортикостероид для местного применения. АТХ: R01AD09. Показания к применению: сезонный и круглогодичный аллергические риниты у взрослых, подростков и детей с 2 летнего возраста; острый синусит или обострение хронического синусита у взрослых (в том числе пожилого возраста) и подростков с 12 лет – в качестве вспомогательного терапевтического средства при лечении антибиотиками, острый риносинусит с легкими и умеренно выраженными симптомами без признаков тяжелой бактериальной инфекции у пациентов в возрасте 12 лет и более; профилактическое лечение сезонного аллергического ринита среднетяжелого и тяжелого течения у взрослых и подростков с 12 лет (рекомендуется за две-четыре недели до предполагаемого начала сезона пыления); полипоз носа, сопровождаемый нарушением носового дыхания и обоняния, у взрослых (от 18 лет). Способ применения и дозы (полную информацию см. в инструкции по применению): Интраназально. Впрыскивание в нос, содержащийся во флаконе, осуществляется при помощи специального дозирующего устройства на флаконе. Перед первым применением препарата необходимо провести калибровку дозирующего устройства. Противопоказания: Гиперчувствительность к мометазону или любому из компонентов препарата; детский возраст (при сезонном и круглогодичном аллергическом рините – до 2 лет; при остром синусите или обострении хронического синусита – до 12 лет; при полипозе носа – до 18 лет); недавнее оперативное вмешательство или травма носа с повреждением слизистой оболочки носовой полости – до заживления раны (в связи с ингибирующим действием ГКС на процессы заживления). Побочное действие (полную информацию см. в инструкции по применению): фарингит⁴, инфекции верхних дыхательных путей⁴, реакции повышенной чувствительности^{4,5}, головная боль^{4,5}, нарушение четкости зрения⁴, повышение внутриглазного давления⁴, глаукома⁴, катаракта⁴, носовые кровотечения^{4,5}, ощущение жжения в носу⁴, раздражение слизистой оболочки носа^{4,5}, чихание^{4,5}, изъязвление слизистой оболочки носа⁴, перфорация носовой перегородки⁴, раздражение глотки⁴, нарушение вкуса и обоняния⁴. С осторожностью: препарат Дезринит следует применять с осторожностью при туберкулезной инфекции (активной или латентной) респираторного тракта, не леченной грибковой, бактериальной, системной вирусной инфекции или инфекции, вызванной Herpes simplex с поражением глаз (в виде исключения возможно назначение препарата при перечисленных инфекциях по указанию врача), наличие не леченной местной инфекции с вовлечением в процесс слизистой оболочки носовой полости. Срок годности: 2 года. Срок годности вскрытого флакона – 2 месяца. Условия отпуска: отпускают по рецепту. Полная информация по препарату содержится в инструкции по медицинскому применению.

⁴ Взрослые; ⁵ Дети

Для информирования специалистов здравоохранения. Не для демонстрации и передачи пациентам.

С подробной информацией о препарате можно ознакомиться в инструкции по медицинскому применению препарата Дезринит.

1. Sang Hag Lee, Mechanisms of Glucocorticoid Action in Chronic Rhinosinusitis, Allergy Asthma Immunol Res. 2015 Nov; 7(6): 534-537. 2. Suzuki H. Asian Rhinology J. 2013; 13:13-3. 3. Grazanka A. Eur. Arch Otorhinol. 2011; 268:247-253. 4. Принципы этиопатогенетической терапии синуситов. Метод. рекомендации. Москва - СПб, 2014г.:40с. 5. Pornsuriyasak P., Assanasen P. Siriraj. Med. J. 2008; 60:90-95. 6. Инструкция по мед. применению препарата Дезринит.

ООО «Тева» Россия, 115054, г. Москва, улица Валовая, д. 35. Тел.: +7 495 6442234, факс: +7 4956442235 www.teva.ru

DEZR-RU-00369-DOC-PHARM

реклама

teva



Сегодня в литературе описано много вариантов ПРС¹⁶. Практически при любом из них, если визуализируются полипы в полости носа, диагностируют хронический полипозный синусит.

Современная диагностика ПРС включает сбор анамнеза, эндоскопическое исследование полости носа, компьютерную томографию, гистологическое исследование. При выявлении эозинофильной инфильтрации ткани полипов пациентов направляют к аллергологу-иммунологу для дальнейшей диагностики и определения тактики лечения.

Учитывая различный патогенез носовых полипов, лечение при различных формах и стадиях ПРС может быть только консервативным или комбинированным (консервативное и хирургическое лечение), при некоторых формах – только хирургическим. Показанием к хирургическому лечению служит отсутствие эффекта от консервативного лечения.

Следует отметить, что хирургическое лечение ПРС у больных БА способствует облегчению носового дыхания и улучшению общего состояния. Данных о негативном влиянии хирургического вмешательства в полости носа на течение БА нет. Чтобы предотвратить развитие обострения БА, перед проведением хирургического лечения полипов необходимо убедиться в наличии контроля над БА.

Еще одна не менее важная проблема – гиперчувствительность к аспирину. Ею страда-

ют около 5–20% больных БА, 20–40% больных хроническим риносинуситом и астмой. Заболевание манифестирует в возрасте 30–40 лет, чаще у женщин, и может прогрессировать даже при исключении из схемы терапии аспирина или НПВП, нередко сопровождается хронической заложенностью носа, ринитом, anosмией, полипозом носа и околоносовых пазух. Диагностика гиперчувствительности к аспирину сводится к выполнению провокационных тестов с дозой этого препарата^{17, 18}.

При ПРС основным методом консервативного лечения остаются ИнГКС. На фоне их применения уменьшаются воспалительные реакции слизистой оболочки околоносовых пазух, улучшаются дренажная функция соустьев, носовое дыхание и обоняние, уменьшаются выделения из носа и выраженность постназального синдрома.

При использовании мометазона фууроата в форме назального спрея отмечается существенное уменьшение размера полипов в полости носа у пациентов с ПРС^{19, 20}.

Мометазона фууроат (Дезринит) – ИнГКС с противовоспалительным эффектом и низкой системной абсорбцией. Дезринит прочно связывается с ГКС-рецепторами слизистой оболочки носа и обладает пролонгированным действием²¹. При этом он характеризуется благоприятным профилем безопасности, подтвержденным результатами

многочисленных клинических исследований. Препарат не оказывает побочного эффекта на структурные изменения слизистой оболочки полости носа.

Мометазона фууроат (Дезринит) разрешен к применению у взрослых и детей с двухлетнего возраста и успешно используется в 26 странах мира, включая Россию.

Согласно международным стандартам, мометазона фууроат рекомендован как препарат выбора при воспалительных и аллергических заболеваниях носа.

Заключение

Современная концепция ступенчатой терапии аллергического ринита основана на применении различных лекарственных средств для контроля симптомов заболевания. Фармакологическими препаратами для достижения и поддержания контроля симптомов аллергического ринита, характеризующимися высокой эффективностью, признаны интраназальные глюкокортикостероиды²².

В многочисленных клинических исследованиях доказана эффективность мометазона фууроата в форме интраназального спрея у пациентов с воспалительными и аллергическими заболеваниями полости носа и околоносовых пазух. Дезринит характеризуется широким спектром показаний и благоприятным профилем безопасности. 🌟

¹⁶ Morinaka S., Nakamura H. Inflammatory cells in nasal mucosa and nasal polyps // *Auris. Nasus. Larynx*. 2000. Vol. 27. № 1. P. 59–64.

¹⁷ Hedman J., Kaprio J., Poussa T., Nieminen M.M. Prevalence of asthma, aspirin intolerance, nasal polyposis and chronic obstructive pulmonary disease in a population-based study // *Int. J. Epidemiol.* 1999. Vol. 28. № 4. P. 717–722.

¹⁸ Weber R.W., Hoffman M., Raine D.A., Nelson H.S. Incidence of bronchoconstriction due to aspirin, azo dyes, non-azo dyes, and preservatives in a population of perennial asthmatics // *J. Allergy Clin. Immunol.* 1979. Vol. 64. № 1. P. 32–37.

¹⁹ Small C.B., Hernandez J., Reyes A. et al. Efficacy and safety of mometasone furoate nasal spray in nasal polyposis // *J. Allergy Clin. Immunol.* 2005. Vol. 116. № 6. P. 1275–1281.

²⁰ Stjärne P., Mösges R., Jorissen M. et al. A randomized controlled trial of mometasone furoate nasal spray for the treatment of nasal polyposis // *Arch. Otolaryngol. Head. Neck. Surg.* 2006. Vol. 132. № 2. P. 179–185.

²¹ Berlucchi M., Pedruzzi B. Intranasal mometasone furoate for treatment of allergic rhinitis // *Clin. Med. Ins. Ther.* 2010. Vol. 2. P. 761–769.

²² Федеральные клинические рекомендации для лечения АР. АRIA 2013.